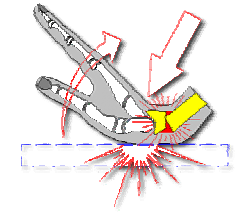


Paciente de 50 años que sufre una caída en el jardín.

Clínica: Dolor y tumefacción en la muñeca. Deformidad en dorso de tenedor y "bayoneta".



Impotencia funcional de la muñeca . El codo tiene una flexo-extensión normal pero permanece bloqueada la pronosupinación del antebrazo. Sensibilidad de los dedos es normal.

RX

